

ОБЗОРЫ / REVIEWS

УДК 616.155.194.612

<https://doi.org/10.22328/2413-5747-2024-10-1-23-38>**ВИТАМИН В₁₂-ДЕФИЦИТНАЯ АНЕМИЯ***Н. А. Романенко, С. С. Бессмельцев**Российский научно-исследовательский институт гематологии и трансфузиологии
Федерального медико-биологического агентства, Санкт-Петербург, Россия

ВВЕДЕНИЕ. В₁₂-дефицитная анемия является разновидностью мегалобластных анемий вследствие нарушения образования эритроцитов и гемоглобина, обусловленных нарушением синтеза ДНК, гемолизом эритроцитов, низкой регенерацией гемопоэза и характеризуется макроцитозом и гиперхромией.

ЦЕЛЬ. Обновление и систематизация данных о кинетике, метаболизме витамина В₁₂ в организме и причинах их нарушения, а также о диагностике и лечении В₁₂-дефицитной анемии.

МАТЕРИАЛЫ И МЕТОДЫ. Поиск проводился по международным базам данных РИНЦ, PubMed за 1991–2024 гг. Слова-запросы: витамин В₁₂, цианокобаламин. Отобрано 29 работ, из которых не менее 80 % изданы в течение последних 10 лет.

РЕЗУЛЬТАТЫ. Показана роль активных коэнзимов витамина В₁₂ (метилкобаламина, дезоксиаденозилкобаламина) и их недостатка в возникновении гематологического, гастроэнтерологического и нейропсихологического синдромов при В₁₂-дефицитной анемии. С возрастом пациентов возрастает частота выявления у них аутоиммунных антител к внутреннему фактору и дефициту витамина В₁₂. В диагностике анемии важно оценить исходный уровень витамина В₁₂ до начала терапии, который при анемии снижается менее 140 пг/мл.

ОБСУЖДЕНИЕ. Ведущей причиной дефицита витамина В₁₂ является нарушение образования внутреннего фактора аутоиммунной природы или после гастрэктомии. Эффективным методом лечения может быть патогенетическая терапия цианокобаламином, с предпочтительным назначением его по 100–200 мкг через день в течение 1–1,5 мес.

ЗАКЛЮЧЕНИЕ. В₁₂-дефицитная анемия чаще обусловлена аутоиммунной природой или гастрэктомией желудка, частота которой увеличивается с возрастом, но эффективно корректируется витамином В₁₂.

КЛЮЧЕВЫЕ СЛОВА: морская медицина, анемия, гемоглобин, ретикулоциты, аденозилкобаламин, цианокобаламин, метилкобаламин, внутренний фактор, витамин В₁₂

*Для корреспонденции: Бессмельцев Станислав Семенович, e-mail: bessmeltsev@yandex.ru

*For correspondence: Stanislav S. Bessmeltsev, e-mail: bessmeltsev@yandex.ru

Для цитирования: Романенко Н.А., Бессмельцев С.С. Витамин В₁₂-дефицитная анемия // *Морская медицина*. 2024. Т. 10, № 1. С. 23–38, <https://doi.org/10.22328/2413-5747-2024-10-1-23-38>; EDN: <https://elibrary.ru/BYHAMQ>

For citation: Romanenko N.A., Bessmeltsev S.S. Vitamin В₁₂-deficient anemia // *Marine Medicine*. 2024. Vol. 10, № 1. P. 23–38, <https://doi.org/10.22328/2413-5747-2024-10-1-23-38>; EDN: <https://elibrary.ru/BYHAMQ>

VITAMIN B12-DEFICIENT ANEMIA*Nikolay A. Romanenko, Stanislav S. Bessmeltsev**

Russian Research Institute of Hematology and Transfusiology, St. Petersburg, Russia

INTRODUCTION. В₁₂-deficient anemia is a type of megaloblastic anemia due to the violation in the formation of red blood cells and hemoglobin, caused by impaired DNA synthesis, the hemolysis of erythrocytes, low regeneration of hemopoiesis, and is characterized by macrocytosis and hypertrophy.

© Авторы, 2024. Издатель Федеральное государственное бюджетное учреждение науки «Научно-исследовательский институт промышленной и морской медицины федерального медико-биологического агентства». Данная статья распространяется на условиях «открытого доступа» в соответствии с лицензией ССВУ-NC-SA 4.0 («Attribution-Non-Commercial-ShareAlike» / «Атрибуция-Некоммерчески-Сохранение Условий» 4.0), которая разрешает неограниченное некоммерческое использование, распространение и воспроизведение на любом носителе при условии указания автора и источника. Чтобы ознакомиться с полными условиями данной лицензии на русском языке, посетите сайт: <https://creativecommons.org/licenses/by-nc-sa/4.0/deed.ru>

OBJECTIVE. Updating and systematization of data on kinetics, metabolism of vitamin B₁₂ in the body and the causes of their violation as well as diagnosis and treatment of B₁₂-deficient anemia.

MATERIALS AND METHODS. The search was conducted through the international RSCI database, PubMed for 1991–2024. The query words: vitamin B₁₂, cyanocobalamin. 29 works were selected, at least 80 % of which have been published for the last 10 years.

RESULTS. The work shows the role of active coenzymes of vitamin B₁₂ (methylcobalamin, deoxyadenosylcobalamin) and their deficiencies in emerging hematological, gastroenterological and neuropsychological syndromes with B₁₂-deficient anemia. The incidence of detecting autoimmune antibodies to internal factors and vitamin B₁₂ deficiency increases with the age of patients. It is important to assess the initial level of vitamin B₁₂ in the diagnosis of anemia before starting therapy, which decreases less than 140 pg/ml with anemia.

DISCUSSION. The leading cause of vitamin B₁₂ deficiency is the violation in the formation of the intrinsic factor of an autoimmune nature or after gastrectomy. Effective treatment might include pathogenetic therapy with cyanocobalamin and its preferred prescription of 100–200 µg in a day for 1–1,5 month.

CONCLUSION. B₁₂-deficient anemia is often caused by an autoimmune nature or stomach gastrectomy, which frequency increases with age, but it is effectively corrected by vitamin B₁₂.

KEYWORDS: marine medicine, anemia, hemoglobin, reticulocytes, adenosylcobalamin, cyanocobalamin, methylcobalamin, intrinsic factor, vitamin B₁₂

Введение. В₁₂-дефицитная анемия – анемия, обусловленная дефицитом витамина В₁₂, морфологическим признаком которой является гиперхромия эритроцитов и мегалобластный эритропоэз с наличием морфологических аномалий других ростков кроветворения в костном мозге, цитопении и гиперсегментации ядер нейтрофилов крови, а также частым развитием психоневрологической симптоматики (фуникулярный миелоз)¹. В₁₂-дефицитная анемия – это также разновидность анемий вследствие нарушения образования эритроцитов и гемоглобина, к которым относятся не только анемии, обусловленные нарушением синтеза ДНК, РНК (мегалобластные анемии, витамин В₁₂- и фолиеводефицитные), но и гемоглобинопатии (талассемии), анемии вследствие дефицита белков, аминокислот и других веществ, участвующих в кроветворении (медь, кобальт, витамины группы В). Для дефицитных анемий частой характерной чертой является гипоретикулоцитоз, обусловленный гипорегенераторным типом кроветворения. В то же время В₁₂-дефицитная анемия относится к гемолитическим анемиям в связи с укороченным сроком жизни эритроцитов по сравнению с нормой и повышенным содержанием непрямого билирубина в крови [1].

Важной чертой мегалобластных анемий является наличие клеток с определенными морфологическими особенностями: крупные размеры (макроцитоз, мегалоцитоз), незрелые по внешнему виду ядра, окруженные относительно бо-

лее зрелой цитоплазмой. В патогенезе анемии имеет место нарушение синтеза ДНК: клетки прекращают развиваться в S-фазе клеточного цикла при частичной репликации ДНК, но не могут завершить процесс деления; в то же время синтез РНК остается неповрежденным. Происходит нарушение дифференцировки ядра (крупные и незрелые). Гемоглобин продолжает синтезироваться в повышенном количестве, что приводит к расширению площади эритроидных предшественников и появлению гиперхромных эритроцитов огромного размера (макроциты, мегалоциты, мегалобласты) [1].

В₁₂-дефицитную анемию впервые описал в 1849 г. Т. Addison. Однако дал ей название «прогрессирующая пернициозная анемия» и подробно описал А. Biermer в 1868 г. В те годы анемию считали «злокачественной, прогрессирующей и неизлечимой», так как она быстро приводила к тяжелому состоянию, а ввиду отсутствия патогенетического лечения пациенты с таким диагнозом погибали в течение короткого периода времени – за 1–3, реже, 6 мес [2]. В 1930 г. W. Castle открыл внешний фактор, который позже был назван витамином В₁₂, дефицит которого приводил к прогрессирующей анемии. А спустя несколько лет (1934 г.) исследователи G. Minot, G. Whipple, W. Murphy (США) нашли метод лечения путем приема внутрь пищевого продукта – сырой печени, за что получили Нобелевскую премию. Сам витамин В₁₂ был открыт в 1946 г. учеными E. Laster-Smith (Великобритания) и K. Folkers (США), хотя структуру его, которая схожа с порфирином, установила исследователь D. Crowfoot-Hodgkin (Великобритания) лишь в 1955 г., за что в 1964 г.

¹ Клинические рекомендации. Витамин В12-дефицитная анемия. Министерство здравоохранения Российской Федерации. 2021. https://cr.minzdrav.gov.ru/schema/536_2

ей была присуждена Нобелевская премия [2, 3]. А синтез витамина был завершён в 1973 г. под руководством У. С. Woodward [2].

Таким образом, благодаря многочисленным исследованиям, проведенным преимущественно в первой половине и середине прошлого столетия, B_{12} -дефицитная анемия из фатального заболевания, приводящего почти всегда к летальному исходу, в настоящее время является курабельным, лечение которого с помощью применения одноименного витамина в течение нескольких недель позволяет достичь не только стабилизации состояния, но и полной коррекции анемии.

Цель. Обновление и систематизация данных о кинетике, метаболизме витамина B_{12} в организме и причинах их нарушения, а также о диагностике и лечении B_{12} -дефицитной анемии.

Материалы и методы. Для достижения поставленной цели проанализированы научные публикации, посвященные обмену витамина B_{12} , его кинетике в организме, эпидемиологии и причинам возникновения B_{12} -дефицитной анемии, а также ее диагностике и лечению. Поиск проводили по международным базам данных РИНЦ, PubMed за 1991–2024 гг. Для изучения отобрано 29 работ, из которых не менее 80 % изданы в течение последних 10 лет. Включение в литературный обзор источников более раннего периода публикации допускалось в связи с высокоинформативным материалом либо если это были первоисточники.

Результаты. *Содержание витамина B_{12} в продуктах и его потребность для организма.* Известно, что витамин B_{12} содержится в пищевых продуктах животного происхождения. Больше всего этот витамин определяется в печени, почках (до 100 мкг витамина B_{12} в 100 г продукта), значительно меньше его содержание в мясе (0,5–2 мкг на 100 г), в молоке (1 мкг на 100 мл), в твороге, курином мясе, куриных яйцах (около 0,5 мкг). Прием такой пищи обеспечивает поддержание нормального уровня витамина в крови и восполнения в депо. Помимо пищевых продуктов у здорового человека и млекопитающих витамин B_{12} синтезируется в небольшом количестве микрофлорой кишечника. Однако всасывание его происходит в дистальном отделе подвздошной кишки, в то время как синтезируется витамин B_{12} преимущественно флорой толстой кишки, поэтому он практически и не всасывается [4].

В норме суточная потребность у человека в витамине B_{12} составляет от 0,1 мкг до 1 мкг, но с учетом усвояемости, составляющей 5–25 %, его доза при энтеральном приеме должна быть 2–5 мкг в сутки (в среднем, 2,4 мкг). Общие запасы витамина B_{12} у здорового человека составляют около 2–3 мг (2000–3000 мкг). При этом среднесуточные потери, рассчитанные на выведение с желчью, достигают 0,1–0,2 % (или 2–3 мкг) от общих запасов (это с учетом 50–60 % печеночно-кишечной реабсорбции). Поэтому в случае полного прекращения поступления его извне (если нет заболеваний печени!) витамина B_{12} хватает на 3–6 лет. Однако при гепатитах, фиброзе, циррозе печени запасы витамина значительно меньше и в ряде случаев даже при насыщении депо расходование витамина может наступать спустя 3–6 мес, после чего развивается анемия, сопровождающаяся иногда даже неврологической симптоматикой в виде фуникулярного миелоза [4, 5].

Кинетика витамина B_{12} . В пищевых продуктах витамин B_{12} – кобаламин (внешний фактор) – соединен с протеином (например, продукт печени, мяса). В желудке под действием протеолитических ферментов (пепсина и соляной кислоты) витамин B_{12} отщепляется от протеина и соединяется с R-белками (R-binder – он же транскобаламин I /ТС-I/ или гаптокоррин), которые вырабатываются слюнными и пищеварительными железами; на этом этапе его роль – защита витамина B_{12} от гидролиза в кислой среде [4]. Образованный комплекс R- B_{12} поступает в двенадцатиперстную кишку, где под действием протеаз поджелудочной железы R-белки расщепляются, а свободный витамин соединяется с внутренним фактором (ВФ), он же фактор Кастла, который был синтезирован париетальными клетками желудка. Лишь такой комплекс позволяет витамину B_{12} всасываться: фактор Кастла связывается с рецептором Cubam /кубулин/ (рецепторы внутреннего фактора расположены в дистальном отделе подвздошной кишки) и далее при pH = 7,0 в присутствии ионов Ca^{++} происходит отщепление кобаламина от ВФ и путем пиноцитоза витамин попадает внутрь энтероцита. Важно подчеркнуть, что при отсутствии внутреннего фактора, что бывает у пациентов с атрофическим гастритом, после гастрэктомии или при инактивации ВФ аутоиммунными антителами, витамин B_{12} будет проходить транзитом, не

всасываясь, что приведет к развитию его дефицита и анемии [4].

Регуляция ВФ (усиливается его выработка) обеспечивается поступлением пищи в желудок, выбросом гастрина, гистамина, а также при возбуждении *nervus vagus*. В то же время его синтез подавляют гормон соматотропин, препараты холинолитики (атропин), гистаминоблокаторы H_2 (циметидин, ранитидин), блокаторы протонной помпы (омепразол) [3, 5].

В цитоплазме энтероцита происходит лизосомальный гидролиз комплекса кобаламин – внутренний фактор и кобаламин переносится в цитозоль и лишь затем с помощью белка «множественной лекарственной устойчивости» (MRP1 – multidrug resistance-associated protein-1) попадает в поральную систему. При переходе из энтероцита в кровяной ток витамин B_{12} соединяется с вырабатываемым в энтероцитах транспортным белком транскобаламином II (ТС-II) или холотранскобаламином (hollo-ТС-II), около 20 % (5–25 %), и переносится к органу-мишени (костный мозг) или в депо: преимущественно в печень (около 50 %), мышцы (около 30 %), сердце, поджелудочную железу, головной мозг. Остальная (около 80 %) часть связывается с транскобаламином I (гаптокоррином) и транскобаламином III и циркулирует в крови. ТС-I синтезируется не только железами пищеварительного тракта и слюнными, но и лейкоцитами, и клетками злокачественных новообразований [4, 6]. Период полураспада этого белка многодневный, а рецепторы к нему на большинстве клеток отсутствуют (кроме печени и почек), роль его до конца не изучена, хотя не исключено, что ТС-I необходим не только для транспорта, но и для удержания от избыточных доз витамина B_{12} в крови, по аналогии с ферритином для железа. По мере расходования активной формы витамина B_{12} (с транспортным белком ТС-II) может утилизироваться и соединение ТС-I. Такое соединение витамина с транскобаламином I также обеспечивает выделение витамина B_{12} в желчь [6]. Важно подчеркнуть, что в целом в организме происходит выведение и повторное всасывание кобаламина с желчью, составляющее 60–70 %. С желчью витамин B_{12} , связанный с белком кобалафилином, попадает в двенадцатиперстную кишку, где этот белок отщепляется под действием протеолитических ферментов. Далее витамин B_{12} соединяется с внутренним фактором и продвигается по тон-

кой кишке, повторно всасывается аналогичным образом, как и пищевой витамин. В организме также есть транспортный белок тримскобаламин III (ТС-III), вырабатываемый в гранулоцитах. Однако его значение недостаточно выяснено [6].

Роль витамина B_{12} в организме. В плазме крови витамин B_{12} находится в виде активных коэнзимов: метилкобаламина, 5-дезоксадезоксикобаламина.

Метилкобаламин является кофактором метионинсинтетазы для метилирования гомоцистеина в метионин. Метионин необходим для синтеза тимидина и репликации ДНК, для образования медиаторов (ацетилхолина, адреналина), а также S-аденозилметионина. Образование тимидина происходит за счет того, что метилкобаламин участвует как кофактор в синтезе из фолатов тетрагидрофолиевой кислоты, необходимой для синтеза тимидинмонофосфата, из которого образуется уже тимидин – азотистое основание, входящее в структуру молекулы ДНК. Достаточный синтез тимидинмонофосфата позволяет обеспечить нормальный гемопоэз и пролиферацию эпителиальных клеток пищеварительной системы. Вот почему при дефиците витамина B_{12} происходит дефект не только кроветворения, но и желудочно-кишечного тракта (атрофический гастрит, глоссит), что усугубляет нарушение всасывания этого витамина. Кроме того, увеличивается содержание гомоцистеина, токсичного для нервной системы. В дополнение к вышеизложенному, метионин и S-аденозилметионин участвуют в реакциях метилирования ДНК, белков и фосфолипидов, оказывая влияние на активность генов, восстанавливают функции мембранных транспортеров, клеточных ферментов, повышают восстановленный глутатион, играющий роль в предохранении мембран клеток от перекисного окисления (рис. 1) [5, 6].

Дезоксиаденозилкобаламин – кофермент митохондриальной метималонил-КоА-мутазы, катализирующий превращение метималонила-КоА в сукцинил-КоА. Дезоксикобаламин играет важную роль в поставке субстрата синтеза жирных кислот (субстрата окисления – янтарной кислоты) в цикл Кребса. Ценным является то, что в ходе метаболизма метималонной кислоты, являющейся промежуточным продуктом бета-окисления жирных кислот, ее расщепление происходит до янтарной

кислоты – не являющейся токсичной для нервных клеток (см. рис. 1). Однако при дефиците дезоксиаденозилкобаламина увеличивается содержание в плазме метилмалоновой кислоты, которая оказывает токсический эффект на оболочки нервных клеток, вызывая их

дистрофию с развитием нейропатии, а также поражение рогов спинного мозга вплоть до возникновения клиники фуникулярного миелоза. Кроме того, дезоксиаденозилкобаламин участвует в синтезе миелина наряду с метилкобаламином, посредством которого поддерживается еще большая активность синтеза лецитина и фосфолипидов (входящих в состав миелина), а также стимулирует дифференцировку шванновских клеток (оболочек нейрона) [6, 7].

Эпидемиология. Частота дефицита витамина B_{12} без клинического проявления в общей популяции населения достигает от 2,5 до 26 %, на что влияют возраст и возможности обследования пациента [8]. Так, по данным исследователей из

Пекина Х. Н. Гао и соавт., частота дефицита витамина B_{12} у лиц моложе 40 лет достигала 2,2 %, у 40 – 60-летних – 2,5 %, у лиц старше 60 лет – 5,5 % ($P = 0,014$) [9].

Заболеваемость самой B_{12} -дефицитной анемией составляет от 9 до 17 человек на 100 000 населения в год в целом. По мере увеличения возраста частота диагностирования B_{12} -дефицитной анемии увеличивается. Так, например, если в молодом возрасте 30–40 лет она достигает 1 на 5000 человек (0,02 %), то в возрасте 60–70 лет – 1 случай на 200 человек (0,5 %) от всего населения, а в возрасте старше 75 лет – до 4 % [5]. Еще интересен факт, что частота положительного теста на наличие аутоиммунных антител к внутреннему фактору у лиц в возрасте до 40 лет составляет 1,48 %, в то время как у пациентов старше 40 лет – 5,66 % ($P = 0,006$). При этом существенной разницы в зависимости от пола не определяется ни по частоте дефицита витамина B_{12} (3,83 % для мужчин и 2,69 % для

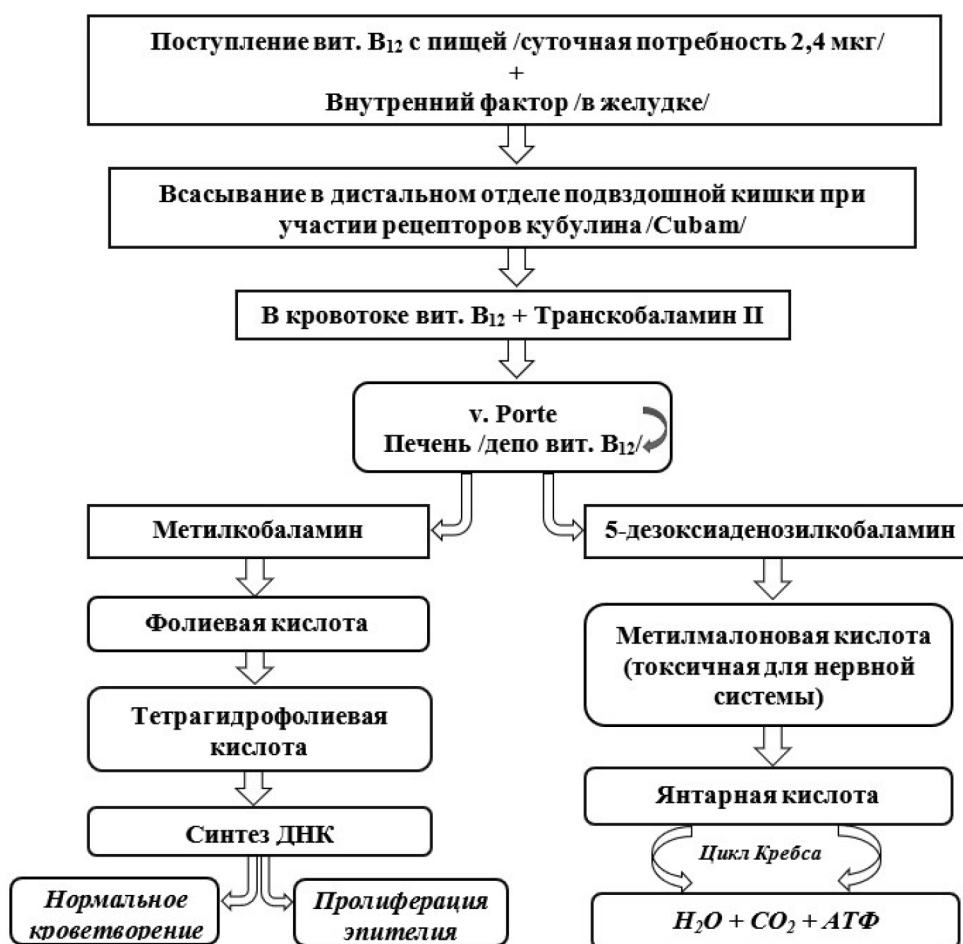

Рис. 1. Кинетика витамина B_{12} в организме человека

Fig. 1. Kinetics of vitamin B_{12} in the human body

женщин; $P = 0,230$), ни по выявлению аутоантител к внутреннему фактору (5,15 % для мужчин и 4,04 % для женщин; $P = 0,320$), хотя можно наблюдать незначительную тенденцию увеличения у мужчин [9].

Этиология. Причины дефицита витамина B_{12} можно подразделить на те, что обусловлены недостаточным поступлением с пищей или связаны с патологией желудка, тонкой кишки, выработкой аутоантител к ВФ или париетальным клеткам желудка, генетическими аномалиями (врожденным отсутствием рецепторов к внутреннему фактору, недостаточной выработкой переносчиков витамина), конкурентным расходом (широкий лентец) и приемом некоторых лекарственных средств.

1. Недостаточное поступление витамина с пищевыми продуктами (вегетарианство, веганство). Витамин B_{12} , как известно, находится в продуктах животного происхождения и практически не обнаруживается в растительных продуктах. Незначительное количество этого витамина синтезируется микробиотой кишечника толстой кишки, откуда витамин не всасывается в кровоток [10].

2. Поражение желудка в виде атрофического гастрита, особенно вызванного *Helicobacter pylori* или в результате образования аутоиммунных антител к париетальным клеткам желудка фундального отдела или к внутреннему фактору Кастла (болезнь Аддисона-Бирмера, или пернициозная анемия, является первичной формой B_{12} -дефицитных анемий, часто осложняет течение аутоиммунного тиреоидита, системной красной волчанки и др.). Антитела к внутреннему фактору бывают двух типов: I тип – блокирующие – блокируют участок связывания ВФ и кобаламина; II тип – связывающие – блокируют участки молекулы ВФ, которые связывают прикрепление комплекса к рецепторам клеток в подвздошной кишке. При атрофическом гастрите, помимо снижения выработки соляной кислоты и пепсина (это приводит к нарушению отщепления витамина B_{12} от его соединения с белком с последующим нарушением образования комплекса «витамин B_{12} – внутренний фактор»), уменьшается и синтез внутреннего фактора. Внутренний фактор также не образуется после проксимальной резекции желудка или тотальной гастрэктомии, например, при язвенной болезни или раке желудка. В среднем при тотальной гастрэктомии дефицит витамина B_{12} и

макроцитарная анемия возникают через 15 мес, хотя скорость развития дефицита может зависеть от исходного уровня витамина и возраста пациента [5, 7, 10, 11].

3. Низкий протеолиз комплекса кобаламин – ТС-I или его отсутствие в двенадцатиперстной кишке вследствие панкреатической недостаточности при хроническом панкреатите (нарушена экзокринная функция поджелудочной железы с отсутствием синтеза фермента трипсина). При синдроме Золлингера–Эллисона (опухоль головки поджелудочной железы – гастринома) у пациента вырабатывается большое количество желудочного сока, который при попадании в тонкую кишку усиливает ее моторику и приводит к диарее и нарушению всасывания. Нарушение всасывания витамина B_{12} может быть обусловлено синдромом мальабсорбции, наблюдаемом при хроническом энтерите, глютеновой недостаточности, тропическом спру, резекции тонкой кишки, лимфоме кишечника, радиационном поражении кишки.

4. Конкурентный расход витамина B_{12} вследствие инвазии широким лентецом (*Diphilobothrium latum*), избыточного роста бактерий в кишечнике при дивертикулезе, сопровождающимся поглощением кобаламина микробами, и при синдроме слепой петли (анастомоз тонкой кишки) [4, 10].

5. Прием некоторых лекарственных препаратов. Так, например, метформин, колхицин снижают абсорбцию витамина в кишечнике, ингибиторы протонной помпы (омепразол), гистаминовые H_2 -рецепторы (циметидин, ранитидин, фаматидин) блокируют желудочную секрецию и снижают секрецию фактора Кастла, ингаляция закиси азота вызывает деградацию внутриклеточных форм, а, кроме того, аминокислоты, неомоцилин, длительный прием больших доз препаратов калия также ухудшают всасывание витамина [5, 12, 13].

6. Генетические аномалии строения молекул рецепторов и переносчиков, участвующих в обмене витамина B_{12} , например, синдром Имерслунд–Гресбека – дефект рецепта Cuban (к внутреннему фактору) – относится к аутосомно-рецессивному типу наследования. Также есть предположение, что при дефиците кобаламина у ряда лиц развивается уже имеющаяся, но ранее не проявленная наследственная предрасположенность к нарушению обмена гомоцистеина и накоплению метилмалоновой кислоты

с последующим прогрессирующим поражением нервной системы [6].

7. Еще одна из причин дефицита витамина B_{12} – снижение запасов в печени, обусловленное ее циррозом или фиброзом, а также после резекции по поводу рака печени.

Иногда выделяют функциональный дефицит витамина B_{12} . Это состояние возникает у лиц, если у них преобладает образование связи кобаламина с транскобаламином I. Такой комплекс кобаламин – ТС-I не усваивается клеткой-мишенью (клетки костного мозга), за исключением клеток печени и почек. Комплекс кобаламин – ТС-I в отличие от комплекса кобаламин – ТС-II имеет длительный период полураспада (несколько суток), а, кроме того, он может на себе фиксировать большую часть витамина B_{12} , что становится недоступно для клеток, хотя содержание кобаламина в крови при этом нормальное или повышенное (даже более 1000 пг/мл). Такой относительный дефицит затрудняет диагностику гиповитаминоза B_{12} и нередко расценивается как резистентность к витамину B_{12} . Иногда повышенное содержание кобаламина с транскобаламином I сочетается с угнетением функции печени [6, 14]. Кроме того, избыточная продукция транскобаламина I наблюдается при реактивном лейкоцитозе, миелопролиферативных и лимфолиферативных заболеваниях, гиперэозинофильном синдроме, опухолях печени, молочной железы, предстательной железы, легких, желудка, поджелудочной железы, что важно учитывать во время диагностического поиска [6, 15].

Патогенез. В основе заболевания лежит снижение в организме активных коэнзимов витамина B_{12} – метилкобаламина и 5-дезоксадезоксикобаламина. Снижение или отсутствие метилкобаламина, участвующего в образовании тетрагидрофолиевой кислоты, которая вступает в реакцию с серином, образуя 5,10-метилентетрагидрофолиевую кислоту, необходимую для синтеза тимидинмонофосфата, приводит к дефициту азотистого основания тимидина, входящего в структуру молекулы ДНК. При снижении тимидина нарушается синтез ДНК, что ведет к дефекту пролиферации кроветворных (мегалобластическое кроветворение с развитием мегалобластной анемии, тромбоцитопении и нейтропении) и эпителиальных клеток желудочно-кишечного тракта (глоссит, атрофический гастрит, энтерит), ухудшая всасывание витамина B_{12} [4].

Помимо дефицита метилкобаламина при B_{12} -дефицитной анемии возникает дефицит дезоксиаденозилкобаламина, необходимого для расщепления метилмалоновой кислоты до янтарной. Если метилмалоновая кислота не расщепляется, а накапливается в больших концентрациях, то она оказывает токсический эффект на нервные клетки, приводя к их жировой дистрофии с развитием фуникулярного миелоза (рис. 2). Поэтому ранним синдромом проявления B_{12} -дефицитной анемии и будет гематологический синдром, неврологические расстройства и патология со стороны желудочно-кишечного тракта [4, 16]. Хотя возможно и поражение лишь одной нервной системы с такими проявлениями, как полинейропатия, невропатические боли, мышечная слабость, нарушения памяти и внимания [4, 17].

Классификация B_{12} -дефицитных анемий. Как было ранее упомянуто, B_{12} -дефицитные анемии относятся к мегалобластным анемиям, в которые включены также фолиеводефицитная анемия и анемии, обусловленные недостаточностью белка и аминокислот, меди, цинка, молибдена, цингой и др. В таблице представлены типы B_{12} -дефицитной анемии по МКБ 10, относящиеся к категории D 51 (табл. 1).

Важно подчеркнуть, что B_{12} -дефицитную анемию в зависимости от степени тяжести подразделяют на легкую, среднюю и тяжелую (табл. 2).

Однако данная классификация не относится к апластической анемии и к хроническим анемиям при опухолевых заболеваниях, для которых применима классификация СТС АЕ версия 5, ВОЗ или ЕОРТС².

Клиническая картина. B_{12} -дефицитная анемия характеризуется нарушением трех систем с развитием ряда синдромов:

- 1) поражение системы крови – гематологический синдром;
- 2) поражение желудочно-кишечного тракта – гастроэнтерологический синдром;
- 3) поражение нервной системы – нейропсихологический синдром.

Анемия проявляется постепенно или быстро (реже) прогрессирующей слабостью, утомля-

²Романенко Н. А., Грицаев С. В., Бессмельцев С. С. Анемия при онкогематологических и онкологических заболеваниях: патогенез, классификация, клиника, терапия: учебное пособие. Москва: ООО «Полиса медиа групп». 2021. 112 с.

Витамин В₁₂ является кофактором ферментов:

- метионин синтетазы
- L-метилмалоновой коэнзим А мутазы

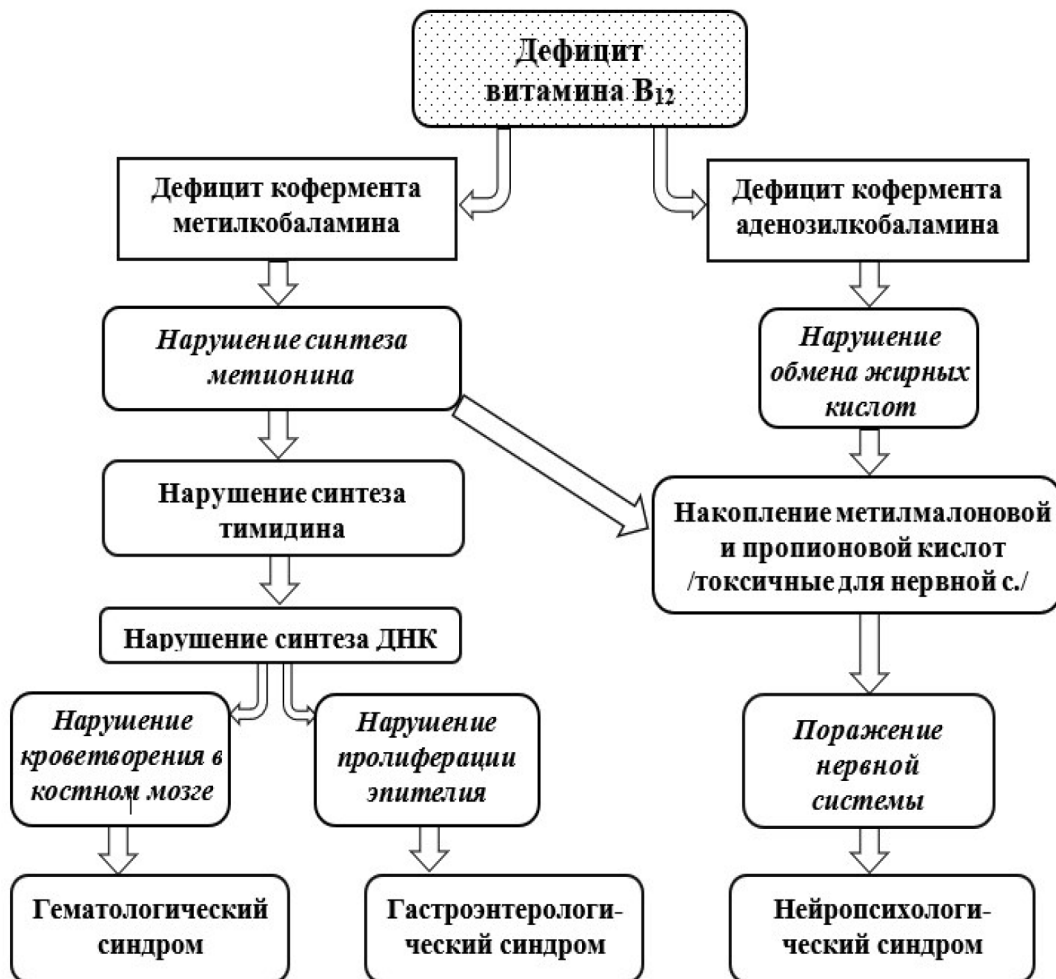

Рис. 2. Схема патогенеза В₁₂-дефицитной анемии
 Fig. 2. Scheme of pathogenesis of В₁₂-deficiency anemia

Таблица 1

Классификация В₁₂-дефицитных анемий по МКБ 10

Table 1

Classification of В₁₂-deficiency anemias according to ICD 10

Код МКБ 10	Название
D 51.0	Витамин В ₁₂ -дефицитная анемия, связанная с дефицитом внутреннего фактора (Аддисона, Бирмера, пернициозная [врожденная], врожденная недостаточность внутреннего фактора)
D 51.1	Витамин В ₁₂ -дефицитная анемия, связанная с селективным нарушением всасывания витамина с протеинурией (Имерслунд-Гресбека, мегалобластная наследственная анемия)
D 51.2	Дефицит транскобаламина II
D 51.3	Другая уточненная витамин В ₁₂ -дефицитная анемия (анемия вегетарианцев)
D 51.8	Другая витамин В ₁₂ -дефицитная анемия
D 51.9	Витамин В ₁₂ -дефицитная анемия неуточненная

Таблица 2

Классификация анемии по степени тяжести

Table 2

Classification of anemia by degree of severity

Степень тяжести	Уровень гемоглобина (г/л)
I (легкая)	90 – 119
II (средняя)	70 – 89
III (тяжелая)	< 70

емостью, снижением толерантности к физической нагрузке, шумом в ушах, головокружением, мельканием мушек перед глазами, одышкой, сердцебиением, а иногда – обмороками. При снижении гемоглобина < 90 г/л выслушивается функциональный систолический шум волчка. Лицо одутловатое, может быть амимично. Учитывая, что В₁₂-дефицитная анемия сопровождается гемолизом, цвет кожных покровов таких пациентов бледно-желтушный, что обусловлено повышенным содержанием непрямого билирубина в крови и снижением гемоглобина. При прогрессировании заболевания может отмечаться тромбоцитопения и лейкопения (нейтропения)³ [18].

Гастроэнтерологический синдром проявляется анорексией, глосситом (чувство «ошпаренного» языка, внешний вид языка «малиновый лакированный» вследствие атрофии сосочков), атрофическим гастритом со снижением желудочной секреции (тошнота, рвота), энтеритом с синдромом мальабсорбции (диарея). Иногда выявляются спленомегалия и гепатомегалия [16, 18].

Поражение нервной системы приводит к появлению слабости в ногах (больные предъявляют жалобы на шаткость походки, испытывают затруднение при подъеме по лестнице), могут появляться парестезии с мигрирующими болями, чувство покалывания булавкой, холода, «ватных ног», «ползания мурашек», возможно онемение конечностей, выпадение чувствительности вначале пальцев рук. При отсутствии лечения развиваются нарушения поверхностной и глубокой мышечной чувствительности, снижение слуха, зрения, снижение рефлексов вплоть до арефлексии, атрофии мышц. При прогрессировании – нарушение поверхностной чувствительности (не отличает

холодного от горячего), болевой чувствительности, функции тазовых органов, а также когнитивные расстройства (снижение памяти, внимания, мышления). Вовлечение спинного мозга характеризуется симметричным поражением. В тяжелых случаях доминирует поражение периферической нервной системы (фуникулярный миелоз): атаксия, парестезии, гипорефлексия, положительный рефлекс Бабинского, клонус и кома⁴ [5]. Важно подчеркнуть, что иногда неврологическая симптоматика появляется раньше, чем изменения со стороны системы крови, что необходимо учитывать, особенно у лиц пожилого возраста [19].

У детей раннего возраста может проявиться В₁₂-дефицитная анемия, если они находятся только на грудном вскармливании, а их матери придерживаются строгой вегетарианской диеты. Заболевание может проявляться гипотрофией, отставанием в росте, раздражительностью, хронической диареей, склонностью к инфекциям.

Диагностика. Для подозрения и постановки предварительного диагноза первоосновой является оценка клинического анализа крови с определением числа ретикулоцитов и эритроцитарных индексов для верификации диагноза. При В₁₂-дефицитной анемии цветовой показатель выше нормальных значений (> 1,1); отмечается также повышение среднего объема эритроцитов (MCV) – чаще > 110 фемтолитров (фл) (норма 80 – 100 фл; 1 фл = 1 · 10⁻¹⁵ л), среднего содержания гемоглобина в эритроците (MCH) – чаще > 34 пг (норма 27 – 31 пг; 1 фл = 1 · 10⁻¹² г); характерен макроцитоз – эритроциты значительно больше нормы (норма – 7–8 мкм в диаметре; макроциты – 8–12 мкм, мегалоциты > 12 мкм). При этом средняя концентрация гемоглобина в данном объеме эритроцитов (MCHC) остается в пределах нормальных значений (320 – 360 г/л), в то время как при врожденных гемолитических анемиях этот показатель часто снижен. При исследовании мазка крови выявляется выраженный анизоцитоз (разные размеры) и пойкилоцитоз (разные формы эритроцитов), базофильная пунктация эритроцитов, тельца Жолли и кольца Кебота в эритроцитах (остатки молекулы ДНК), пылинки Вендейренха, наличие овалоцитов и единичных нормобластов (при лечении витами-

³Стуклов Н. И., Козинец Г. И., Тюрина Н. Г. Учебник по гематологии. М.: Практическая медицина. 2018. 336 с.

⁴Клинические рекомендации. Витамин В12-дефицитная анемия. Министерство здравоохранения Российской Федерации. 2021. https://cr.minzdrav.gov.ru/schema/536_2

ном V_{12}). Так как анемия при дефиците витамина V_{12} , как правило, носит гипорегенераторный характер, поэтому число ретикулоцитов у не-леченного (!) пациента значительно ниже нормы (норма для относительного содержания 2 – 10 %, для абсолютного – 10 – 110 · 10⁹/л), однако при назначении терапии цианокобаламином резко повышается, приводя к ретикулоцитарному кризу (> 50 % или > 5 %). При определении ретикулоцитарных индексов выявляется увеличение среднего объема ретикулоцитов (макроретикулоциты), среднего содержания гемоглобина в ретикулоците, а также повышение фракции незрелых ретикулоцитов. Одним из ранних маркеров дефицита V_{12} является гиперсегментация ядер нейтрофилов, возможна и нейтропения. Иногда отмечается тромбоцитопения с гигантскими и уродливыми тромбоцитами, однако редко – глубокая и обычно без геморрагического синдрома⁵ [1, 18].

Необходимо исследовать биохимический анализ крови с определением общего билирубина и его фракций, например, анемия носит гемолитический характер с внутрисосудистым гемолизом (эритроциты живут до 25–75 дней), поэтому непрямой билирубин может быть повышен, но чаще умеренно, ЛДГ (повышается), ферростатус (сывороточный ферритин, сывороточное железо, общая железосвязывающая способность, трансферрин, насыщение трансферрина железом) в связи с возможным сопутствующим дефицитом железа или его потребления для синтеза гемоглобина, особенно, при синдроме мальабсорбции и в период терапии витамином V_{12} . В дополнение необходимо исследовать общий белок, альбумин, АЛТ, АСТ, мочевины, креатинин с целью оценки почечной, печеночной функции.

Основным же критерием для постановки диагноза является снижение уровня витамина V_{12} в сыворотке крови (норма 200–900 пг/мл или 148–650 пмоль/л) [20]. В дополнение необходимо исследовать и уровень витамина V_9 (фолиевая кислота, норма 3,1–20,5 нг/мл или 7,0–39,7 нмоль/л). Сочетание дефицитов двух витаминов происходит крайне редко, а при изолированном дефиците витамина V_{12} фолиевая кислота бывает в норме или повышена.

Дополнительно может быть исследована метилмалоновая кислота, которая повышается при дефиците витамина V_{12} у 90–98 % пациентов, особенно при фуникулярном миелозе (норма в сыворотке крови 73–270 нмоль/л, в моче выделяется за сутки 0–3,4 мг). Также при гиповитаминозе V_{12} нередко повышается гомоцистеин (норма 4–12 мкмоль/л).

В диагностически трудных случаях необходимо исследовать пунктат костного мозга (миелограмма), особенно у пациентов с глубокой макроцитарной анемией неясного генеза для подтверждения или исключения диагноза V_{12} -дефицитной анемии, а также дифдиагностики с гемобластозом: острый эритроидный лейкоз, миелодиспластический синдром (МДС). Для V_{12} -дефицитной анемии в костном мозге отмечается гиперклеточность с характерным признаком – «синий костный мозг» – это базофильные формы эритроидного ряда с увеличением его содержания (гиперплазия эритроидного ростка, соотношение может достигать 1 : 1) и мегалобластическим типом кроветворения. Клетки эритроидного ряда быстро разрушаются в костном мозге (неэффективный эритропоэз). Характерно наличие гигантских миелоцитов, метамиелоцитов, палочкоядерных нейтрофилов (и других гранулоцитов), а также – гиперсегментации ядер нейтрофилов. На фоне лечения мегалобласты быстро исчезают, но долго сохраняются гигантские миелоциты, гиперсегментированные нейтрофилы.

Дополнительно исследуют кровь на ВИЧ, хронические вирусные гепатиты В, С, необходимо провести ряд инструментальных исследований, в частности эзофагогастродуоденоскопию, колоноскопию для определения патологии со стороны пищеварительной системы, иногда – рентгеновское исследование или КТ органов грудной клетки, УЗИ органов брюшной полости, забрюшинного пространства, малого таза, щитовидной железы, ЭКГ для исключения сопутствующей патологии.

Важным диагностическим тестом может послужить определение аутоантител к париетальным клеткам желудка (референтные значения 1 : 40) и внутреннему фактору Кастла (антитела IgG, норма 0–6 АУ/мл), а также обследование на *Helicobacter pylori* и аутоиммунную патологию. При выявлении нарушения со стороны нервной системы может потребоваться проведение МРТ спинного мозга, неврологи-

⁵Клинические рекомендации. Витамин B12-дефицитная анемия. Министерство здравоохранения Российской Федерации. 2021. https://cr.minzdrav.gov.ru/schema/536_2

ческое обследование и исследование когнитивных функций⁶ [3, 16, 18, 20].

Дифференциальный диагноз. В₁₂-дефицитную анемию необходимо дифференцировать с рядом заболеваний системы крови.

1. Для аутоиммунной гемолитической анемии, аутоиммунной цитопении характерны в миелограмме наличие нормального кроветворного ростка либо раздражение костного мозга с переходными молодыми эритроидными элементами, а в периферической крови – резкое увеличение ретикулоцитов, в то время как при витамин В₁₂-дефицитной анемии – мегалобластический тип кроветворения («синий костный мозг») с гипорегенераторной анемией и низким содержанием ретикулоцитов, макро- или мегалоцитоз эритроцитов. Трудности иногда возникают и у больных с врожденными гемолитическими анемиями, так как на фоне выраженного гемолиза и высокой регенерации костного мозга происходит потребление фолиевой кислоты и витамина В₁₂, что может приводить к дефициту витамина и развитию мегалобластной анемии, макроцитозу, гиперхромии, наличию в периферической крови нормоцитов (эритробластов). Большую пользу в диагностике мегалобластных анемий дает определение уровня витаминов В₁₂, В₉ (фолиевой кислоты) в крови, а также изучение мазка периферической крови [21].

2. Для пароксизмальной ночной гемоглобинурии (ПНГ), которая проявляется цитопенией, костный мозг вначале полиморфный с гиперплазией красного ростка, но в последующем происходит его гипоплазия с цитопеническим синдромом; также характерны приступы гемолиза с потемнением мочи, возможны тромбозы необычной локализации. В диагностике ПНГ решающее значение имеет проточная цитометрия с использованием скрининговой панели моноклональных антител с маркерами CD55/FLAER и CD59/FLAER (для ретикулоцитов и эритроцитов), CD24/FLAER (для гранулоцитов), CD14/FLAER (для моноцитов)⁷.

3. Фолиеводефицитная анемия по своим изменениям в гемограмме и миелограмме схожа с В₁₂-дефицитной (мегалобластический гипорегенераторный тип кроветворения), макро- или мегалоцитарной анемией. Однако при фолиево-

дефицитной анемии не наблюдается поражение желудочно-кишечного тракта (нет глоссита, атрофического гастрита, энтерита) и нервной системы. Кроме того, диагноз подтверждается с помощью исследования витамина В₁₂ и фолиевой кислоты в сыворотке крови [5].

4. Миелодиспластический синдром и острый эритроидный лейкоз по своей картине в периферической крови порой напоминают В₁₂-дефицитную анемию, так как нередко имеет место макроцитарная анемия. Но при этих вариантах гемобластозов уровень витамина В₁₂ в крови нормальный либо повышенный, а в диагностике помогает изучение пунктата костного мозга с подсчетом миелограммы (увеличение содержания бластных элементов), трепанобиопсии, цитогенетического исследования (наличие цитогенетических аномалий) [5].

5. В дифференциальной диагностике апластической анемии основная роль принадлежит исследованию костного мозга (миелограмма и трепанобиопсия), при которой характерно снижение гемопоза (в трепанобиоптате гемопоз < 30 % от возрастной нормы)⁷ [5].

6. Редкий вариант анемии, с которым также приходится дифференцировать В₁₂-дефицитную анемию – дефицит цинка. Для него характерна анемия иногда с мегалобластическим типом кроветворения и признаками гемолиза, при длительном течении характерны гипогонадизм, снижение роста, алопеция, нарушение вкуса, анорексия, диарея, нарушение иммунитета. Важным диагностическим критерием дефицита цинка является исследование его уровня в сыворотке крови (норма 11–18 мкмоль/л или 700–1200 мкг/л) [5]. Иногда приходится дифференцировать с дефицитом витамина В₆, для которого характерны глоссит, стоматит, снижение мышечного тонуса, нарушение процессов мышления, памяти, но анемия носит гипохромный характер и для диагностики помогает определение уровня витамина В₆ в крови [10].

Лечение. Известно, что суточная доза витамина В₁₂ у взрослого человека составляет 2,4 мкг (у беременных – 2,6 мкг) [4]. Однако при возникновении В₁₂-дефицитной анемии у большинства пациентов нарушено всасывание этого витамина

⁶Клинические рекомендации. Витамин В₁₂-дефицитная анемия. Министерство здравоохранения Российской Федерации. 2021. https://cr.minzdrav.gov.ru/schema/536_2

⁷Романенко Н. А., Шилова Е. Р. Цитопенический синдром и его коррекция при депрессиях кроветворения: учебное пособие. СПб.: Амико-Принт, 2023. 72 с. ISBN 978-5-6049814-4-3.

по причине синдрома мальабсорбции, низкой секреторной активности желудка или отсутствия внутреннего фактора, поэтому энтеральная терапия нецелесообразна либо малоэффективна. Более того, отсутствие своевременной терапии парентеральным введением витамина В₁₂ может привести к развитию быстро нарастающей полиорганной недостаточности [22]. До начала парентерального назначения цианокобаламина (Суанособаламин) необходимо исследовать уровень витамина В₁₂ в крови, так как после первой инъекции препарата при исследовании сыворотки крови уровень этого витамина может превышать 1000 пг/мл.

Основным препаратом витамина В₁₂ для парентерального лечения является цианокобаламин в однократной дозе 100–200 мкг через день (ампулы по 1 мл 0,01 % или 0,02 % раствора /100 γ или 200 γ/). Обычно на 7–10 день после первой инъекции наблюдается ретикулоцитарный криз (увеличение ретикулоцитов более 50 ‰), а через 2 нед – увеличение количества эритроцитов, уровня гемоглобина. Спустя 3–4 нед наступает нормализация количества лейкоцитов, тромбоцитов, что является критерием эффективности и указывает на правильную диагностику и верный выбор терапии [5]. Длительность лечения составляет 1–1,5 мес – обычно до регресса анемии, восстановления показателей периферической крови (гемоглобина, нейтрофилов, тромбоцитов) и отсутствия аномалий эритроцитов. Однако в дальнейшем необходимо проводить поддерживающее лечение по 100 мкг в/м 1 раз в неделю для создания запасов витамина в печени. Большие дозы цианокобаламина (более 500 мкг) вводить нецелесообразно в связи с тем, что при парентеральном введении транскобаламин II – основной транспортный белок кобаламина – связывает лишь 10 % от введенного витамина В₁₂, а остальная часть выводится с мочой⁸.

В тяжелых случаях, а особенно при наличии неврологической симптоматики (фуникулярного миелоза), вводимую дозу необходимо увеличить до 500 мкг (ампулы по 1 мл 0,05 % раствор или 500 γ), который вводят ежедневно в течение 7 дней в/м, а в последующем – по 400–500 мкг 1 раз в неделю до нормализации клинической

картины и гемограммы (обычно до 2 мес). В последующем, если не устранена причина дефицита витамина В₁₂, цианокобаламин вводят по 500 мкг в/м 1 раз в месяц в качестве поддерживающего противорецидивного лечения [7]. В качестве поддерживающей терапии можно использовать и пероральный прием витамина В₁₂ ввиду того что он может всасываться в тонкой кишке посредством простой диффузии в небольших количествах даже после резекции подвздошной кишки или при отсутствии ВФ. И путем простой диффузии всасываться может до 1 % от принимаемого витамина В₁₂. Для этого назначают цианокобаламин внутрь по 1000 мкг [5, 20]. Однако есть данные о том, что применение в поддерживающем режиме витамина не ежемесячно, а по мере его снижения до уровня нижней границы нормы (до 200 пг/мл), позволяет вводить цианокобаламин в среднем однократно в 9 мес, что по своей эффективности аналогично и не приводит к развитию ни анемии, ни гастроэнтерологической, ни неврологической симптоматики. Это было показано S. H. Park и соавт. на пациентах после тотальной гастрэктомии [23]. Следовательно, при возможности определения уровня витамина В₁₂ в крови, по-видимому, возможно проводить терапию цианокобаламином и с более редким интервалом.

Важно подчеркнуть, что в основе успешного и безрецидивного лечения лежит выявление причины дефицита витамина В₁₂ и его устранение. Например, при выявлении глистной инвазии широким лентецом (дифилоботриоз) назначается антигельминтная терапия, при наличии атрофического гастрита с *Helicobacter pylori* – противомикробная антихеликобактерная терапия.

Для удобства выбора тактики ведения пациента предложен алгоритм (рис. 3).

В случае быстрого прогрессирования анемии, низкого уровня гемоглобина: менее 60–70 г/л, тяжелого состояния и плохой адаптации пациентов, так как для них характерны метаболические нарушения, связанные не только с нарушением гемопоэза, но и других органов и систем, могут быть назначены трансфузии донорских эритроцитов для компенсации, прежде всего, сердечной деятельности. Для пациентов пожилого возраста, особенно с наличием сердечной и/или дыхательной недостаточности, переливания эритроцитной взвеси показаны при концентрации гемоглобина менее 80–85 г/л.

⁸ Клинические рекомендации. Витамин В₁₂-дефицитная анемия. Министерство здравоохранения Российской Федерации. 2021. https://cr.minzdrav.gov.ru/schema/536_2.

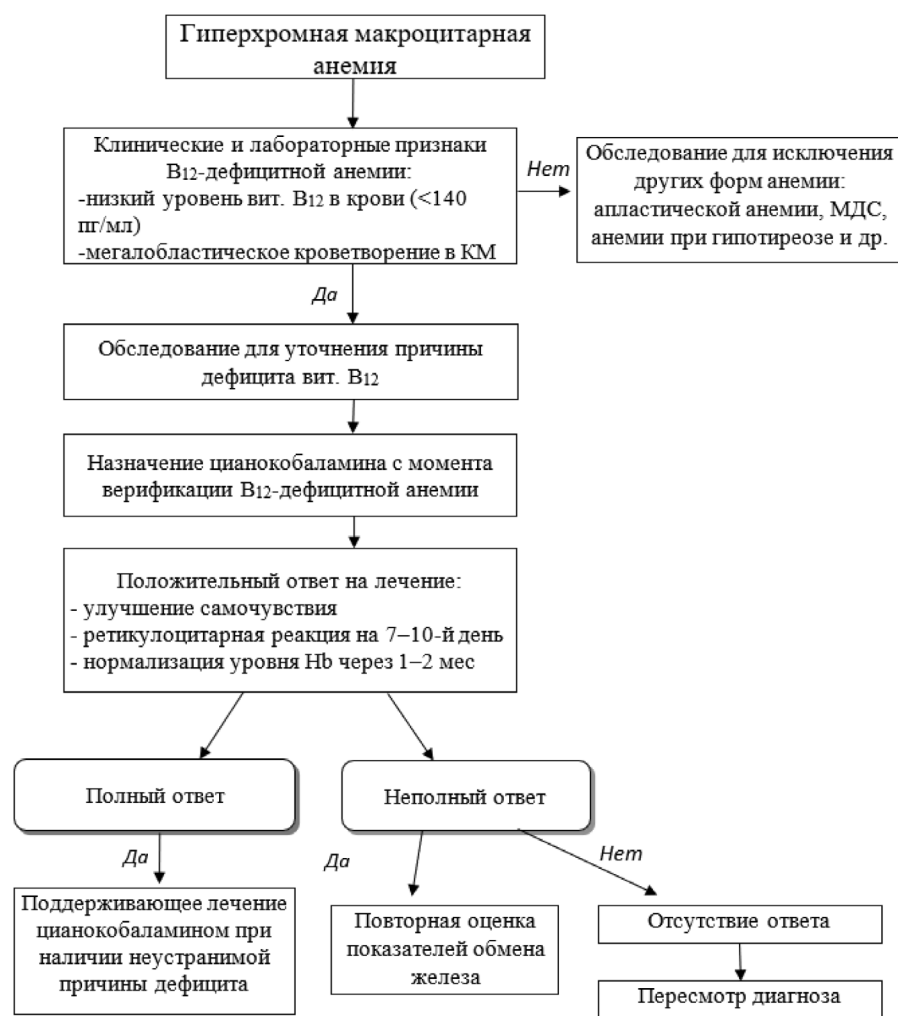


Рис. 3. Алгоритм тактики врача при выявлении B_{12} -дефицитной анемии⁹

Fig. 3. Algorithm of physician's tactics in the detection of B_{12} -deficiency anemia⁹

Также необходимо учитывать, что по мере быстрого восстановления количества эритроцитов и содержания гемоглобина может возникнуть дефицит железа, обусловленный его потреблением, что может потребовать дополнительного назначения препаратов железа¹⁰.

Обсуждение. B_{12} -дефицитная анемия является вариантом полиэтиологического заболевания, диагностируемого преимущественно у лиц пожилого и старческого возраста, в основе которого лежит недостаток поступления витамина в организм, нарушение его всасывания или транспорта, его причиной может быть дефицит внутреннего фактора, нарушение секреторной функции желудка, конкурентное расходование и другое. Однако, как выяснено, ведущей при-

чиной дефицита витамина B_{12} является нарушение образования внутреннего фактора аутоиммунной природы (аутоантитела к париетальным клеткам желудка либо непосредственно к ВФ) или после гастрэктомии, или при удалении фундальной части желудка [5, 7, 10, 11].

В клинической картине B_{12} -дефицитная анемия характеризуется макроцитозом, что в редких случаях может иметь схожесть с другими заболеваниями, в частности, с острым эритроидным лейкозом, МДС, гемолитической анемией. И если низкий уровень витамина B_{12} в крови для мегалобластной анемии уже достаточен, чтобы заподозрить заболевание, то для диагностики лейкоза, МДС необходимо проведение трепанобиопсии, исследование миелограммы, цитогене-

⁹Клинические рекомендации. Витамин B_{12} -дефицитная анемия. Министерство здравоохранения Российской Федерации. 2021. https://cr.minzdrav.gov.ru/schema/536_2.

¹⁰Клинические рекомендации. Витамин B_{12} -дефицитная анемия. Министерство здравоохранения Российской Федерации. 2021. https://cr.minzdrav.gov.ru/schema/536_2

тики, иммунофенотипирование. Поэтому важную роль в диагностике и лечении дефицита витамина B_{12} хотя и играют врачи различных специальностей, которые оказывают ценную помощь, особенно в определении причинного фактора, но все же в трудных случаях принятие решения о диагностическом поиске и дальнейшей тактике ведения пациентов остается за гематологом.

Эффективным методом лечения данного вида анемии является заместительная патогенетическая терапия, независимо от причинного фактора ее развития, если в основе лежит дефицит витамина B_{12} . Цианокобаламин как основной препарат в данной ситуации является предпочтительным при парентеральным его назначением по 100–200 мкг через день в течение 1–1,5 мес. Учитывая, что витамин B_{12} может в небольших количествах всасываться и при энтеральном приеме, его можно назначать в больших дозах (по 1000 мкг/сутки) и внутрь¹¹ [5].

В редких случаях у пациентов развивается аллергия или плохая переносимость цианокобаламина, что может потребовать снижения дозы препарата до 100–200 мкг в сочетании с глюкокортикоидами (преднизолон 60–90 мг) и антигистаминными препаратами (супрастин 20 мг). Также возможна замена цианокобаламина на гидроксокобаламин (Hydroxocobalamin) по 1000 мкг через день в течение 4 нед (до нормализации гемограммы). Поддерживающая доза гидроксокобаламина составляет 500 мкг 1 раз в 10 дней на протяжении 2 мес. Если причина дефицита витамина B_{12} не устранена, то гидроксокобаламин вводится по 500 мкг 1 раз в месяц или по 1000 мкг 1 раз в 2–3 мес пожизненно¹² [7, 24].

Существует также активная форма витамина B_{12} в виде аденозилкобаламина (Adenosylcobalamin), назначаемого по 1000–6000 мкг в день внутрь, и метилкобаламина (Methylcobalamin) по 1500–6000 мкг в день внутрь. Оба препарата высокоэффективны, так как не требуют дополнительных процессов в организме для их преобразования в активные ферменты. Начинают действовать сразу

после введения. Особенно рекомендованы при проявлении нейропсихологического синдрома (фуникулярный миелоз, нейропатия, нарушения психических функций), а также могут использоваться при развитии аллергии к цианокобаламину. Однако активные коэнзимы лучше применять парентерально, вводя внутримышечно или подкожно. В 1 ампуле 1 мл аденозилкобаламина или метилкобаламина содержится по 1 мг (1000 мкг) или 5 мг (5000 мкг) препарата. Иногда используется оксокобаламин (Oxocobalamin) по 500 мкг. Важно отметить, что данный препарат в медицинской практике применяют при отравлениях цианидами. Все эти препараты быстрее переходят в активную форму, чем цианокобаламин, больше связываются с белками плазмы, поэтому медленнее выводятся из организма. Для лечения их назначают в дозах по 100, 200, 500, реже по 1000 мкг. Однако основным недостатком препаратов является высокая цена.

Важно также подчеркнуть, что нередко при диагностике не всегда удается устранить причину заболевания. Поэтому спустя 1–3 мес после лечения у больного может возникнуть рецидив. В таких случаях пациентам рекомендуется ежемесячное введение препарата по 400–500 мкг¹³.

Заключение. Проведенный анализ литературы, посвященной вопросам B_{12} -дефицитной анемии, позволил систематизировать данные о кинетике, метаболизме витамина B_{12} в организме человека. Выяснено, что B_{12} -дефицитная анемия чаще вызвана дефицитом внутреннего фактора, обусловленного аутоиммунной природой непосредственно к фактору Кастанта, париетальным клеткам желудка или в результате гастрэктомии, а частота ее увеличивается с возрастом. Состояние эффективно корректируется препаратами витамина B_{12} , независимо от причин дефицита. Трансфузии эритроцитов сохраняют свою актуальность лишь при плохой переносимости анемии для коррекции при тяжелой ее степени.

¹¹Клинические рекомендации. Витамин B12-дефицитная анемия. Министерство здравоохранения Российской Федерации. 2021. https://cr.minzdrav.gov.ru/schema/536_2

¹²Инструкция. Гидроксокобаламин. <https://www.vidal.ru/drugs/molecule/1184>

¹³Клинические рекомендации. Витамин B12-дефицитная анемия. Министерство здравоохранения Российской Федерации. 2021. https://cr.minzdrav.gov.ru/schema/536_2

Сведения об авторах:

Романенко Николай Александрович – доктор медицинских наук, доцент, главный научный сотрудник НИО гематология и трансфузиология, профессор учебного отделения, врач-гематолог федерального государственного бюджетного учреждения «Российский научно-исследовательский институт гематологии и трансфузиологии Федерального медико-биологического агентства»; Россия, 191024, Санкт-Петербург, 2-я Советская ул., д. 16; ORCID: 0000-0002-7602-9382; e-mail: rom-nik@yandex.ru

Бессмельцев Станислав Семенович – доктор медицинских наук, профессор, руководитель научных исследований и руководитель научно-исследовательского отдела гематологии и трансфузиологии федерального государственного бюджетного учреждения «Российский научно-исследовательский институт гематологии и трансфузиологии Федерального медико-биологического агентства»; Россия, 191024, Санкт-Петербург, 2-я Советская ул., д. 16; ORCID: 0000-0002-6013-242; e-mail: bessmeltsev@yandex.ru

Information about the authors:

Nikolay A. Romanenko – Dr. of Sci. (Med.), Associate Professor, Chief Scientific Associate of Research Institute of Hematology and Transfusiology, Professor of Educational Department, Hematologist, Federal State Budgetary Institution “Russian Research Institute of Hematology and Transfusiology of the Federal Medical and Biological Agency”; Russia, 191024, St. Petersburg, 2nd Sovetskaya Str., 16; ORCID: 0000-0002-7602-9382; e-mail: rom-nik@yandex.ru

Stanislav S. Bessmeltsev – Dr. of Sci. (Med.), Professor, Head of Research and Head of the Research Department of Hematology and Transfusiology of the Russian Research Institute of Hematology and Transfusiology of the Federal Medical and Biological Agency; Russia, 191024, St. Petersburg, 2nd Sovetskaya Str., 16; ORCID: 0000-0002-6013-242; e-mail: bessmeltsev@yandex.ru

Вклад авторов. Все авторы подтверждают соответствие своего авторства, согласно международным критериям ICMJE (все авторы внесли существенный вклад в разработку концепции, проведение исследования и подготовку статьи, прочли и одобрили финальную версию перед публикацией). Авторами внесен сопоставимый вклад в разработку концепции, проведение исследования и подготовку статьи для публикации.

Author contribution. All authors according to the ICMJE criteria participated in the development of the concept of the article, obtaining and analyzing factual data, writing and editing the text of the article, checking and approving the text of the article. The authors made a comparable contribution to the development of the concept, the conduct of the research and the preparation of the article for publication.

Потенциальный конфликт интересов. Авторы заявляют об отсутствии явных и потенциальных конфликтов интересов, связанных с публикацией представленной статьи.

Potential competing of interest. The authors declares that there are no apparent and potential conflicts of interest related to the publication of the submitted article.

Источник финансирования. Авторы не имеют финансовой заинтересованности в представленных материалах и результатах.

Funding source. The authors have no financial interest in the submitted materials and results.

Информированное согласие на публикацию. Авторы получили письменное согласие от ФМБА России.

Consent for publication. The authors received written consent from the FMBA of Russia.

Поступила/Received: 23.11.2023

Принята к печати/Accepted: 15.02.2024

Опубликована/Published: 30.03.2024

ЛИТЕРАТУРА/REFERENCES

- Хоффбранд В., Петтит Дж. Гематология. Атлас-справочник. Пер. с англ. М.: Практика, 2007. 407 с., 1277 цв. илл. [Hoffbrand W., Pettit J. *Hematology. Color Atlas of Clinical Hematology*. Translated from Engl. Moscow: Praktika, 2007, 407 p., 1277 color illustration (In Russ.)]. ISBN 978-5-89816-073-9.
- Хапалюк А. В. Витамин В₁₂: биологическое значение, патогенетические механизмы и клинические проявления витаминной недостаточности // *Лечебное дело*. 2019. Т. 68, № 4. С. 17–23 [Khapaliuk A. V. Vitamin B₁₂: Biological significance, pathogenetic mechanism and clinical manifestations of vitamin insufficiency. *Lechebnoye delo*, 2019, Vol. 68, № 4, pp. 17–23 (In Russ.)].
- Анемии. Краткое руководство для практических врачей всех специальностей. Под ред. О. А. Рукавицына, 2-е издание, переработанное и дополненное. М.: ГЭОТАР-Медиа. 2021. 352 с. [*Anemias. A brief guide for practicing physicians of all specialties*. Ed. by O. A. Rukavitsyn, 2nd edition, revised and supplemented. Moscow: GEOTAR-Media, 2021, 352 p. (In Russ.)].
- Шульпекова Н. В., Белая Ж. Е., Галстян Г. Р. Роль витамина В₁₂ в физиологии и при эндокринопатиях // *Клиническая медицина*. 2021. Т. 99, № 9-10. С. 509–520. [Shulpekova N. V., Belaya Zh. E., Galstyan G. R. Actualization of the role of Vitamin B₁₂ in physiology and endocrine disorders. *Clinical Medicine* (Russian Journal), 2021, Vol. 99, № 9-10, pp. 509–520 (In Russ.)]. doi: 10.30629/0023-2149-2021-99-9-10-509-520
- Федеральное руководство по гематологии. Т. 1. Под ред. С. С. Бессмельцева, С. В. Сидоркевича. М.: СИМК. 2024. 572 с. [*Federal guidelines for hematology*. Vol. 1. Ed. by S. S. Bessmeltsev, S. V. Sidorkevich. Moscow: SIMK, 2024, 572 p. (In Russ.)]. ISBN 978-5-91894-117-1.
- Павлов Ч. С., Дамулин И. В., Шульпекова Ю. О., Андреев Е. А. Неврологические расстройства при дефиците витамина В12 // *Терапевтический архив*. 2019. Т. 91, № 4. С. 122–129 [Pavlov Ch. S., Damulin I. V., Shulpekova Yu. O.,

- Andreev E. A. Neurological disorders in vitamin B₁₂ deficiency. *Therapeutic Archive*, 2019, Vol. 91, № 4, pp. 122–129 (In Russ.]. doi: 10.26442/00403660.2019.04.000116.
7. Рациональная фармакотерапия в гематологии. Под. Ред. О. А. Рукавицына. М.: Литература. 2021. 784 с. [*Rational pharmacotherapy in hematology*. Ed. by O. A. Rukavitsyn. Moscow: Literature, 2021, 784 p. (In Russ.)]. ISBN 978-5-4235-0353-6.
 8. Green R., Allen L. H., Bjørke-Monsen A. L., Brito A., Guéant J. L., Miller J. W., Molloy A. M., Nexo E., Stabler S., Toh B. H., Ueland P. M., Yajnik C. Vitamin B₁₂ deficiency. *Nat Rev Dis Prim*. 2017. Vol. 3. P. 17040. doi:10.1038/nrdp.2017.40.
 9. Gao X. H., Cui Q. X., Zhang Q. X., Cheng X. Q., Lu J., Qiu L., Han B. The investigation of the positive rate of intrinsic factor antibody and deficiency rate of vitamin B₁₂ in normal physical examination population. *Zhonghua Xue Ye Xue Za Zhi*, 2018, Vol. 39, № 11, pp. 917–920. doi: 10.3760/cma.j.issn.0253-2727.2018.11.009.
 10. Деметьева И. И., Чарная М. А., Морозов Ю. А. Анемии: руководство. М.: ГЭОТАР-Медиа. 2013. 304 с. [Dementieva I. I., Charnaya M. A., Morozov Yu. A. *Anemias: a guide*. Moscow: GEOTAR-Media, 2013, 304 p. (In Russ.)]. ISBN 978-5-970-2360-8.
 11. Hu Y., Kim H. I., Hyung W. J., Song K. J., Lee J. H., Kim Y. M., Noh S. H. Vitamin B₁₂ deficiency after gastrectomy for gastric cancer: an analysis of clinical patterns and risk factors. *Ann Surg*. 2013. Vol. 258, № 6. pp. 970–975. doi:10.1097/SLA.000000000000214.
 12. Gupta K., Jain A., Rohatgi A. An observational study of vitamin B12 levels and peripheral neuropathy profile in patients of diabetes mellitus on metformin therapy// *Diabetes & metabolic syndrome*. 2018. Vol. 12, № 1. pp. 51–58. doi: 10.1016/J.DSX.2017.08.014.
 13. Linder L., Tamboue C., Clements J. N. Drug-induced vitamin B₁₂ deficiency: a focus on proton pump inhibitors and histamine-2 antagonists. *J Pharm Pract*, 2017, Vol. 30, № 6. pp. 639–642. doi: 10.1177/0897190016663092.
 14. Solomon L. R. Functional vitamin B₁₂ deficiency in advanced malignancy: implications for the management of neuropathy and neuro-pathic pain. *Support Care Cancer*, 2016, Vol. 24, № 8, pp. 3489–3494. doi:10.1007/s00520-016-3175-5.
 15. Arendt J. F., Pedersen L., Nexo E., Sørensen H. T. Elevated plasma vitamin B₁₂ levels as a marker for cancer: a population-based cohort study. *J Nat Cancer Inst*, 2013, Vol. 105, № 23, pp. 1799–1805. doi: 10.1093/jnci/djt315.
 16. Provan D., Baglin T., Dokal I., de Vos J. *Oxford handbook of Clinical Haematology*, 4th edition. Oxford University Press, 2015, 820 p. doi 10.1093/med/97819983307001.0001.
 17. Heaton E. B., Savage D. G., Brust J. C., Garrett T. J., Lindenbaum J. Neurologic aspects of cobalamin deficiency. *Medicine*, 1991, Vol. 70, № 4, pp. 229–245. doi: 10.1097/00005792-199107000-00001.
 18. Гематология: Новейший справочник. Под общей ред. К. М. Абдулкадырова. М.: Эксмо; СПб.: Сова, 2004, 928 с., с илл. [*Hematology: The latest reference book* / Edited by K. M. Abdulkadyrov. Moscow: Eksmo Publishing House; St. Petersburg: Sova Publishing House, 2004, 928 p., with illustrations (In Russ.)]. ISBN 5-699-05074-4.
 19. Перекатова Т. Н., Остроумова М. Н. Еще раз о дефиците витамина B₁₂ // *Клиническая онкогематология. Фундаментальные исследования и клиническая практика*. 2009. Т. 2, № 1. С. 185–195 [Perekatova T. N., Ostroumova M. N. Once more about vitamin B₁₂ deficiency / *Clinical Oncohematology. Fundamental research and clinical practice*, 2009, Vol. 2, № 1, P. 185–195 (In Russ.)].
 20. Красновский А. Л., Григорьев С. П., Алехина Р. М., Ежова И. С., Золкина И. В., Лошкарева Е. О. Современные возможности диагностики и лечения дефицита витамина B12 // *Клиницист*. 2016. Т. 10, № 3. С. 15–25 [Krasnovskiy A. L., Grigoriev S. P., Alyokhina R. M., Ezhova I. S., Zolkina I. V., Loshkareva E. O. Modern diagnostic and treatment of vitamin B12 deficiency. *The Clinician*, 2016, Vol. 10, № 3, pp. 15–25 (In Russ.)]. doi: 10.17650/1818-8338-2016-10-3-15-25.
 21. Романенко Н. А. Иммунные гемолитические анемии (лекция). Часть 4 // Вестник гематологии. 2023. Т. 19, № 4. С. 53–72 [Romanenko N. A. Immune hemolytic anemias (Lecture). Part 4. *The Bulletin of Hematology*, 2023, Vol. 19, № 4, pp. 53–72 (In Russ.)].
 22. Toh B. H. Pathophysiology and laboratory diagnosis of pernicious anemia. *Immunol Res*, 2017, Vol. 65, pp. 326–330. doi: <https://doi.org/10.1007/s12026-016-8841-7>.
 23. Park S. H., Eom S. S., Lee H., Eom B. W., Yoon H. M., Kim Y. W., Ryu K. W. Effect of Vitamin B₁₂ Replacement Intervals on Clinical Symptoms and Laboratory Findings in Gastric Cancer Patients after Total Gastrectomy. *Cancers (Basel)*, 2023, Vol. 15, № 20, pp. 4938. doi: 10.3390/cancers15204938.
 24. Махмудова А. А. B₁₂-дефицитная анемия. *Международный студенческий научный вестник*. 2018. № 4. С. 1041–1044 [Makhmudova A. A. B₁₂-deficiency anemia. *International Student Scientific Bulletin*, 2018, № 4, pp. 1041–1044 (In Russ.)].